Aus der Universitäts-Kinderklinik zu Berlin
(Direktor: Geh. Med.-Rat Prof. Dr. Czerny)

Aktinomykose der Lunge

Inaugural-Dissertation

zur Erlangung der medizinischen Doktorwürde an der Friedrich-Wilhelms-Universität zu Berlin

Von

Ahmed Waly
aus Kairo (Aegypten)

Tag der Promotion: 10. 8. 1929

Emil Ebering, Berlin NW 7. Mittelstraße 29.

492

Gedruckt mit Genehmigung
der
Medizinischen Fakultät der Universität Berlin

D e k a n : Prof. Dr. v. Eicken

Referent: Prof. Dr. Czerny.

Die Aktinomykose ist eine zuerst beim Rind entdeckte Krankheit. Wegen der knochenharten Consistenz der durch sie am Kiefer hervorgerufenen Geschwulstbildung wurde sie zunächst, bevor das infektiöse Moment erkannt wurde, als Osteosarkom gedeutet. Daß es sich um eine Pilzerkrankung handelt, hat zuerst Langenbeck (1845) in menschlicher Wirbelkaries festgestellt; später (1868) wurden die gleichen Feststellungen von Rivolta und Perroncito für das Tier gemacht.

Der Name „Aktiomyces" ist von Harz (1879) in die Literatur eingeführt worden, der die ihm von Bollinger (1877) zur botanischen Untersuchung vorgelegten Pilzarten aus Rindergeschwülsten wegen ihrer charakteristischen Gestalt und Anordnung so benannte. Den Namen Aktinomyces — axtis-Strahl, aixyg-Pilz trug dem in den erkrankten Geweben nachweisbaren Pilz seine typische Form ein, die durch strahlenförmige Anordnung der gabelig verzweigten, keulenartig angeschwollenen Fäden, die von einem Mittelpunkt ausgehen, charakterisiert ist. Eine eingehende Bearbeitung erfuhr diese Mykose beim Rind durch Bollinger (1877) und beim Menschen durch I. Israel (1878). Besonders die Arbeit Israel's ist wegen ihrer Genauigkeit und weil alles, was sie enthält, voll und ganz bestätigt wurde, hervorragend. Aus ihr ist klar zu erkennen, daß Langenbeck als eigentlicher Entdecker der Krankheit anzusehen ist. Israel veröffentlicht die Krankengeschichte Langenbecks aus dem Jahre 1845, in der bereits von Pilzrasen gesprochen wird und echte Aktinomycesdrüsen abgebildet werden. Israel nimmt aber an, daß nicht der Aktionmycepilz die vorliegende Krankheit (Pyämie) erzeugt habe, sondern hält die gefundenen Drüsen für sekundär eingewanderte Pilze in pyämische Herde. Wenn man seine Ausführungen liest, begreift man nicht recht, wie er zu diesem Schlusse kommen konnte, denn er spricht mit Deutlichkeit aus: Die Pilze sind eher da

als die Entzündung, und wo keine Pilze sind, ist auch keine Entzündung. Nur die Annahme eines pyämischen Giftes erklärt seinen Irrtum, eine Annahme, die er natürlich in späteren Arbeiten fallen ließ. Somit waren es zuerst Ponfik und Boström, die den Aktinomycespilz als ätiologisches Moment der Aktinomykose beim Menschen behaupteten und die Identität der Menschenaktinomykose mit der Tieraktinomykose feststellten. Große Verdienste über die Entstehungsursache dieser Mykose beim Tier erwarb sich durch seine Arbeiten Johne (1882), beim Menschen Boström (1890). Der letztere, Israel und Wolff vervollständigten die pathologisch-anatomischen Studien in einer Weise, daß späteren Forschern kaum etwas zu tun übrig blieb. Die ersten erfolgreichen Züchtungsversuche gelangen O. Israel, die durch Boström's Arbeiten und viele andere bestätigt wurden. Das Vorkommen des Pilzes in der Natur verfolgten Berestnew, Lachner, Sandorral, Gasperini, Neukirch u. a. m.

Die Aktinomykose beim Menschen und Tiere ist ziemlich gleichmäßig über alle Länder der Erde verbreitet. Am häufigsten wird sie bei Rindern beobachtet, dann beim Schwein, seltener bei Pferden und anderen Tieren. Bei Tieren kommen regelrechte seuchenartige Epidemien vor, während beim Menschen die Erkrankung nur sporadisch auftritt. Die Infektion überträgt sich, wie später noch ausgeführt wird, wahrscheinlich nicht vom Tier auf den Menschen, sondern es ist eine gemeinsame Infektionsquelle durch verschiedene Pflanzen anzunehmen, auf denen der Pilz vorkommt. Die Diagnose Aktinomykose wird stets durch den Nachweis des Strahlenpilzes sichergestellt, der schon mit bloßem Auge in dem Fisteleiter als kleine Körnchen zu erkennen ist. Betrachtet man diese bei durchfallendem Licht mit einer Lupe, so erkennt man eine im Zentrum bräunlich-gelbe, matt glänzende, undurchsichtige, unregelmäßig begrenzte Masse, die von einer durchsichtigen schmalen Randzone umgeben ist. Diese Ringzone enthält junge Bindegewebszellen und spärliche Eiterkörperchen, von Pilzfäden durchzogen. Der Kern besteht aus Pilzfäden, die peripher am Rande kolbige Anschwellungen zeigen. Das Zentrum besteht aus eng verfilzten feinsten Mycelfäden, welche aber nur bei Tieferstellen der Mikrometerschraube zu erkennen sind und natürlich von den am Rande angeordneten Keulenformen überdeckt werden. Drückt man

stark auf das Deckgläschen nach Aufhellen mit Kalilauge oder Essigsäure, so lassen sich die einzelnen Pilzelemente besser erkennen. Man kann dreierlei Bestandteile unterscheiden: Wellige Fäden, die einen gekörnten Inhalt zeigen, Fäden, die kolbenartig enden und echte Verzweigung erkennen lassen, und feine, freiliegende runde oder cylindrische Körperchen. Die Keulen sind von sehr verschiedener Länge und 0,024—0,006 mm breit.

Die näheren Details über die Pilzdrusen wurden durch die eingehenden Studien B o s t r ö m s ermittelt, von denen man folgende als die wichtigsten hervorheben kann: Die Körnchen sind von verschiedener Größe. Sie sind oft kaum ohne Lupe sichtbar, staubartig, gewöhnlich stecknadelkopfgroß. Sie sind häufig zu mehreren Verbänden mit selbständigem Zentrum vereint. Ihre Farbe ist je nach dem Alter verschieden. Die jüngsten sind von weißlich-grauer Farbe und sagoartiger Beschaffenheit. In diesem ersten Stadium bestehen sie nur aus locker gefügten Fäden; Kolben sind noch nicht vorhanden. Wenn sie älter werden, nehmen sie eine talkartige Beschaffenheit an, sind von grau-weißer Farbe und enthalten am Rande kleine Kolben und Keulen. Im 3. und ältesten Stadium sind sie von weißer opaker Farbe mit gelblichen Farbtönen, wohl auch gelblich-grünen. Nun sind die Keulen voll ausgeprägt. Ist der Farbton bräunlich, so enthält das Zentrum noch Pilzfäden. Das die Körnchen umgebende Gewebe befindet sich in lebhafter Reaktionstätigkeit. Dieser Kampf des Organismus gegen die Eindringlinge verursacht an diesen Degenerationserscheinungen. Dadurch kommt es zu den Keulenbildungen, die als eine gallertige Degeneration der Pilzgeflechte aufgefaßt werden müssen. Die Keulen selbst zeigen feine Streifung und fingerartige Fortsätze. Diese Bildungen entstehen durch Aufplatzen und Entfaltung der einzelnen Schichten der Kolbensubstanz und sind Zerstörungsprozesse. Der Beweis, daß es sich bei der Kolbenbildung um Degenerationen handelt, wird durch 2 Tatsachen erbracht: Zunächst ist es unmöglich, die Kolben auf Kulturmedien zur Weiterentwicklung zu bringen; sie zerfallen auf den Nährboden, werden aufgefasert oder gespalten. Ferner werden sie dann, in Wasser gebracht, in wenigen Stunden aufgelöst. Es besteht keine einheitliche Auffassung über die Natur der Aktinomyces. Manche zählen sie zu den Bakterien, manche zu den Hyphomyceten; L u b a r s c h betrachtet sie als Zwischengruppe,

da der Pilz in seiner Struktur Polymorphie zeigt, indem er Fadenbildung mit echten Verzweigungen aufweist.

Streptotricheen kommen in zahlreichen Varianten in der Natur als Saprophyten vor und müssen auch in der für den Menschen und die Tiere pathogenen Modifikation ein saprophytisches Dasein führen. Denn die Aktinomykose ist im Gegensatz zu den Trichophytien und in Anlehnung an die Schimmelmykosen und die Blastomykosen wohl keine von Individuum zu Individuum übertragbare Infektionskrankheit, sondern zu ihrem Zustandekommen muß ein infizierter Körper in die Gewebe der disponierten Individuen gelangen. Da die Möglichkeit einer Uebertragung der Krankheit auf den Menschen durch den Genuß rohen, aktinomyceshaltigen Fleisches nicht für alle Fälle ganz sicher verneint werden kann, muß man wohl auch an die Möglichkeit eines zoonotischen Krankheitsmodus denken. Am häufigsten erfolgt die Einimpfung durch Gerstengrannen (durch B o s t r ö m beim Menschen absolut sicher erwiesen), sodann durch Holzsplitter, endlich durch Stroh. Ist die Haut der Ort der Primärinfektion, so kann hier eine örtliche Erkrankung beginnen. Das ist aber nicht die Regel. Wie alle Fremdkörper wandern auch die Grannen, und erst nach einiger Zeit erfolgt auf dem Wege der 1. Ausbruch der Krankheitserscheinungen, die mit dem Auskeimen und dem Wachsen der Pilzelemente gleichen Schritt halten. Man dachte früher und glaubt zum Teil auch heute noch, die Grannen enthalten den Pilz in ihrem Innern und es bedürfe gewisser Zeit, bevor er sich soweit entwickelt hat, daß er an die Oberfläche gelangt. Es mag sein, daß derartige Verhältnisse vorliegen. Mit anderen Infektionserregern wird der Aktinomycepilz aber sicher auch die Eigenschaft gemein haben, sich an den neuen Nährboden erst gewöhnen zu müssen, bis er imstande ist, weiter zu wachsen. (Inkubationsperiode). Das Wachstum, wenn einmal begonnen, erfolgt langsam aber stetig, wahrscheinlich gerade so wie in der Kultur. Es wird zunächst ein Mycelstern von feinsten Fäden gebildet; später entwickeln sich in der Peripherie infolge des Kampfes zwischen den nunmehr massenhaft vorhandenen jungen Bindegewebszellen und den Eindringlingen Anschwellungen der Endfäden und die bekannten Keulenbildungen als erstes Zeichen der Degeneration des Pilzes. Ist der Nährboden dann erschöpft, so findet an der peripheren Zone gallertige Degeneration statt. Hier-

mit kann der Prozeß zu Ende sein und Resorption der pathologischen Neubildung oder Verkalkung erfolgen. Dies ist die Regel im tierischen Organismus. Beim Menschen ist der Verlauf meist ein anderer. Es kommt hier sehr leicht zu schlaffen Granulationen, zu Erweichungen und Fistelbildungen, wodurch der Krankheitsprozeß über den ursprünglichen Herd hinausgreift und entweder in innere Höhlen oder zur Außenwelt zu gelangen sucht. In letzterem Falle kann indessen bei kleineren Prozessen auch noch spontane Heilung durch Ausstoßung der Erreger erfolgen.

Der häufigste Infektionsmodus ist das Eindringen der Krankheitsüberträger in die Schleimhaut der Mundhöhle oder des Rachens. Namentlich der Mundboden, aufgelockertes Zahnfleisch in der Umgebung pariöser Zähne, oder die Lakunen der Mandeln sind die gewöhnlichsten Eintrittspforten. Von hier aus breitet sich die Entzündung durch Wanderung des Krankheitsüberträgers (z. B. einer Gerstengranne) oder per continuiatem nach abwärts im Bindegewebe des Halses aus und gelangt so zur Wirbelsäule, die Pleura und von dort dann bis an die Thoraxwand. Wesentlich seltener wird die intestinale Aktinomykose beobachtet. Hier kommen die diagnostischen Schwierigkeiten hinzu, die eine Sicherstellung der Aktinomykose intra vitam kaum je ermöglichen, sofern nicht nach Verlötung des sich meist in der Iliocoekalgegend etablierenden Tumors mit den Bauchdecken sich Fistelgänge bilden, die die charakteristischen Drusen mit dem Eiter entleeren. Wohl am seltensten ist die pulmonale Aktinomykose, bei welcher der pilztragende Fremdkörper aspiriert wird. Diese Erkrankungsform soll ausführlich weiter unten besprochen werden. Noch zu erwähnen ist, daß bei allen Formen durch Einbruch von pilzhaltigen Einschmelzungsprodukten in arrodierte Gefäße metastatische Krankheitsherde in der Leber (meist vom Darm ausgehend), in dem Gehirn (meist von der Lunge ausgehend) und in der Lunge selbst auftreten können.

Von allen diesen Erkrankungsformen liefert nur die Halsdrüsenaktinomykose als die sich an die Mundhöhleninfektion anschließende Erkrankung ein charakteristisches Bild. Nach deutschen und französischen Statistiken machen die Infiltrationen an Hals und Kopf 50—70% der Fälle aus. Die brettharte Schwellung, die spärlichen Eiter entleerenden Fistelgänge und der Nachweis der Pilzdrusen in den Ausscheidungen machen die Diagnose leicht. Bei den anderen

Formen ist die Diagnosestellung recht weitgehend vom Zufall abhängig, wofern sie überhaupt intra vitam gestellt wurde, und auch hier bringt meist erst der Nachweis von Aktinomycesdrusen definitive Klärung.

Ein in der Kinderklinik der Charité zur Beobachtung gelangter Fall von **Lungenaktinomykose** — der relativ seltensten primären Aktinomykoseerkrankung — gibt Gelegenheit, auf dieses Krankheitsbild etwas näher einzugehen.

Zunächst sei die Krankengeschichte unseres Falles mitgeteilt:

Anamnese: Die aus gesunder Familie stammende 9jährige Herta H. wurde am 17. VI. 1927 in die Kinderklinik aufgenommen. Von früher durchgemachten Krankheiten wird Keuchhusten (mit 1¾ Jahren), danach Otitis medica angegeben. Im Anschluß an die Mittelohreiterung Ozaena. Mit 2 Jahren Masern und Windpocken. Die jetzige Erkrankung begann im März 1927 mit Schmerzen und Stichen in der linken Brustseite. Ein hinzugezogener Arzt stellte Rippenfellentzündung fest. Das Kind hatte dauernd subfebrile Temperaturen, gelegentlich bis zu 38°. Da die Temperatur nicht zu beeinflussen war (erhielt u. a. auch Höhensonne), wurde es zur Beobachtung wegen Verdacht auf tuberculöse Rippenfellentzündung, bzw. chronisches Empyem in die Klinik eingewiesen.

Status: Bei dem etwas elend aussehendem Kinde fällt der seltsame Ausdruck des Gesichtes auf: Stark hallonierte Augen, eine kleine, platte Nase und ein breiter vorspringender Unterkiefer. Kein Fettpolster. Die Haut ist gelblich-braun, mit Pigmentationen bes. am Rücken. Leichte Skoliose. Die Schleimhäute sind gut durchblutet.

Rachen: Zähne in schlechtem Zustand, Mundhöhle o. B.
Thorax: Die linke Rückenpartie ist etwas vorgewölbt (Kyphoskoliose).
Pulmo:

Perkussion: Links hinten, vom Angulus scapulae abwärts starke, fast absolute Dämpfung, die nach der Axillarlinie zu nicht höher ansteigt; sonst normaler Klopfschall.

Auskultation: In den gedämpften Partien ist die Atmung stark abgeschwächt und in den unteren Partien beinahe völlig aufgehoben. Stimmfremitus über den gedämpften Partien stark abgeschwächt. Bronchophonie.

Cor: Sichtbarer Herzspitzenstoß. Grenze nach links nicht verbreitert, nach rechts 1½ Querfinger vom Sternum. Ueber der Pulmunalis ein systolisches Geräusch, das in seiner Intensität wechselt.

Abdomen: Milz und Leber nicht zu fühlen.
Reflexe: normal.
Urin: Alb.: negativ; Sacch: negativ.

Blutstatus: 71% Hb. korr.
Erythrocyten: 4 400 000
Leukocyten: 21 600

Jug.	Stabk.	Segm.	Lympho.	Monoc.
5	16	67	8	4

Röntgendurchleuchtung: Kompakte Verschattung links unten, nach der Peripherie zu abfallend. Diaphragmabeweglichkeit stark herabgesetzt.

25. VI. Punktion ergibt einige ccm blutig-eitriger Flüssigkeit.

Ausstrich: Tbc.-Leukocyten +, keine Keime.

Kultur: steril.

30. VI. Erhält 0,25 ccm Normalrinderserum; in steigender Dosis bis 1,0 ccm jeden zweiten Tag.

12. VII. Klin. Befund stets der gleiche wie bisher; Fieber. Das Kind wird in die chir. Poliklinik geschickt; die Chirurgen schlagen Rippenresektion und Drainage vor.

Operation (A. Siedamgrotzki, Aethernarkose). 5 cm langer Hautschnitt im 9. Interkostalraum links, nach Punktion, die dickflüssige gelbe Massen ergibt. Nach Eröffnung des Pleuraraums Auskratzung kranken Granulationsgewebes. Einlegen von Drainage und Jodoformgazestreifen, Naht, Verband.

Histologische Untersuchung der Punktionsflüssigkeit ergibt Hyphomyceten, später korrigiert: Aktinomykose.

28. VII. Blutstatus: 50% Hb.
Erythr. 3,500 000
Leukoz. 26 500

Jug.	Stabk.	Segm.	Lymph.	Mono.
1	27	59	11	2

Urin: Alb.: Kochprobe negativ. Sulfosalicylsäure-Probe: leichte Opaleszenz.

Sed.: In jedem Gesichtsfeld 2—3 hyal. Cylinder, einige Leukoz. Erythr.

5. VIII. Befinden gut, Temp. normal.

Ther.: 3mal tägl. 10 ccm einer 2,5% Na J-Lösung und Arsen als Fowlersche Lösung. Röntgentiefenbestrahlung: Auf 3 Felder je 9/10 H. E. D.

19. VIII. Nasenlumina bds. weit, bes. links, mit Borken belegt. Schleimhaut atrophisch.

Ther.: Spülungen mit körperwarmen Salzwasser.

29. VIII. Rö. D.: d. Lunge: links unten etwas aufgehellter als vor der Operation. Befinden gut.

Blutstatus: Hb. 68%
Erythr. 3,700 000
Leukoz. 1 3000

7. IX.	Stab.	Segm.	Lymph.	Mono.
	11	63	19	7

22. IX. Hb. 63%
Erythr. 3,250 000
Leukoz. 13 400

Jug.	Stabk.	Segm.	Lymph.	Mono.
3	11	64	18	4

Senkungszeit der roten Blutkörperchen 18 Min. (nach Linzenmeyer) (bei der Aufn. 14 Min.)

Gewicht 21,800 (bei der Aufn. 17,100).

Gebessert entlassen.

Ther.: 3mal 2 Feometten tgl. = 0,6 Fe reduct.

20. X. Kind stellt sich in der Klinik vor, befindet sich wohl. Sieht sehr blaß aus. Op.-Wunde nicht fistelnd, mit Schorf bedeckt. Links hinten und seitlich noch ausgesprochene Dämpfung. Darüber abgeschwächtes Vesiculäratmen mit bronchialem Exspirium.

Rö.-D.: Der ganze untere Lungenlappen bis zum Angulus scapulae noch dicht infiltriert.

Vorstellung am 8. XI. Am 6. XI. hatte das Kind beim Essen einen plötzlichen Kollaps-Anfall: Lies Essen stehen, blieb plötzlich still sitzen, starrte vor sich hin, wurde kreideweiß und bekam feuchte, kalte Hände. Der Anfall dauerte 5 Min. Am darauf folgenden Tage klagte das Kind über Uebelkeit. Seither hat es schlechten Appetit.

Vorstellung am 24. XI. 27. Wunde sezerniert wieder zeitweise. Hat in den letzten Tagen bis 38,9 ohne bestimmte Beschwerden gefiebert. Allgemeinbefinden wechselnd. Appetit weiterhin schlecht. Ueber der Lunge Status idem.

Vorstellung am 23. I. 1928. Wunde bricht immer wieder auf. Gewichts-Abnahme. Sehr blasse, subikterische Hautfarbe. Augen halloniert, Haut trocken. Hustet gelegentlich. Appetitlos.

Lungen: Intensive Dämpfung links vorn vom 2. Intercostalraum abwärts, links hinten vom unteren Drittel der Scapula abwärts. Atemgeräusch im Dämpfungsbereich überall stark abgeschwächt.

Leib: aufgetrieben.

Leber: 2 Querfinger unterhalb des Rippenbogens, hart.

Milz: gut palpabel.

Aufnahme empfohlen.

4. II. 28. Wiederaufnahme.

Gewicht: 16,85 kg.

Blutstatus: Hb. 40%
Erythr. 3,2 Mill.
Leukoz. 14 000

Stabk.	Segm.	Lymph.	Mono.
15	70	12	3

Status: Kind ist sehr elend und stark abgemagert. Der Ikterus hat zugenommen. Die Dämpfungszone ist unverändert.

Im Abdomen fühlt man in der Milzgegend bezw. der Flexura lienalis einen

gut faustgroßen, harten, nicht verschieblichen Tumor mit unregelmäßiger Oberfläche.

Zwecks Klärung, ob der Tumor der Milz oder dem Darm angehört, wird am 8. II. eine Luftaufblasung des Darms vorgenommen. Danach liegt der Tumor etwas mehr nach links verschoben, bleibt aber gut palpabel. Gesichert erscheint die Differenzierung nicht, da die Aufblasung unvollständig war.

Die Rö-Aufn. des Abdomens ergibt auch keinen verwertbaren Befund.

Am wahrscheinlichsten ist ein kontinuierliches Uebergreifen der Infiltration von der Lunge auf die Milz. (Außerdem sieht man einen großen, den Mesenterialdrüsengruppen entspringenden Schatten im Abdomen; Drüsenmetastasen). Die Lungenplatte zeigt eine sehr erhebliche Aufhellung des Lungeninfiltrats.

8. II. Erhält Leberextrakt in Form von Hepatrat entsprechend 200—250 g Lebersubstanz. Daneben in viertägigen Abständen Eigenblutinjektionen je 2 ccm, im ganzen dreimal.

Bilirubin im Serum: ¼ Einheit.

Allgemeinbefinden ist leidlich, nur bei Eingriffen sehr weinerlich; Appetit ist schlecht.

11. II. Die zunächst zur Norm abgefallene Temperatur ist wieder auf 39° abends gestiegen.

13. II. 2 ccm Eigenblut intragluteal. Senkungszeit 7 Min.

16. II. Wiederaufnahme der Röntgenbehandlung. Soll dieselben Dosen wie bei den ersten Behandlungsserien erhalten, i. e. auf 3 Felder je 9/10 H. E. D.

17. II. Klagt über Schmerzen in der Gegend des Bauchtumors. 10 ccm Eigenblut.

23. II. Blutstatus: Hb. 40%
Erythr. 2,6 Mill.
Leukoz. 21 000

Eos.	Stabk.	Segm.	Lymph.	Mono.
2	32	51	12	3

Bauchtumor ist etwas gröer geworden; bei Palpation schmerzhaft.

24. II. Da die Eigenblut-Injektionen keinen Erfolg brachten, 2 Teelöffel Hepatrat sicc. tgl.

3. III. 0,6 Friedmannscher Tuberkuloseimpfstoff, intramuskulär. Die remittierenden Temperaturen halten an.

Urin: Spur Albumen.

15. III. Das Allgemeinbefinden ist unverändert. Im Urin finden sich konstant Spuren von Albumen, so daß an beginnende Amyloidose oder Uebergreifen des Tumors auf die Niere gedacht wird. Tumor der linken Bauchseite hat sich etwas verkleinert.

Rö.-Aufn.: der Lungen zeigt keine Zunahme der Infiltration in den unteren Lungenpartien, aber eine Hochdrängung des Zwerchfells und neben

der Querstellung des Herzens eine erhebliche Verbreiterung nach rechts und links.

Gewicht konstant.

19. III. Der Bauchtumor ist merkbar kleiner geworden, die Schmerzhaftigkeit geringer.

Blutstatus: Hb. 38%
Erythr. 2,7 Mill.
Leukoz. 14 800

Jug.	Stabk.	Segm.	Lymph.	Mono.
5	53	32	7	3

20. III. Prüfung der Blutgruppe ergibt A B. Blutgruppe des Vaters ebenfalls A B. Bluttransfusion: erhält 25 ccm väterlichen Blutes, die beschwerdelos vertragen werden.

22. III. 200 ccm väterlichen Blutes mit 2,5% Natr. citric. versetzt.

23. III. Urin: Urobilin und Urobilinogen schwach positiv.

Albumen: nicht mehr als vor der Transfusion.

Blutstatus: Hb. 40%
Erythr. 3,6 Mill.
Leukoz. 4,000

Stabk.	Segm.	Lymph.	Mono.
10	20	50	10

0,6 ccm Friedmannschen Impfstoff (schwache Emulsion).

24. III. Blutstatus: Leukoz. 2,600

Basoph.	Stabk.	Segm.	Lymph.	Mono.
1	1	7	88	3

Abends 10 Uhr wird das Kind plötzlich unruhig. Fängt an tief und schnell zu atmen. Dann setzen allgemeine tonisch-klonische Krämpfe ein, die besonders stark die linke Seite betreffen. Unter Chloral klingt der Anfall endlich ab und zwar so, daß die letzten Zuckungen die linke Körperseite und linkes Facialisgebiet betreffen. Pupillen reagieren nicht. Nach anfänglicher Temperatursteigerung auf 39,8 ° Kollapstemperatur mit kaum fühlbarem Puls.

25. III. Kind ist räumlich zeitlich noch nicht orientiert. Spricht unzusammenhängende Worte.

Reflexe: Babinski links positiv,
Achilles- und Kniesehnenreflexe gesteigert,
Fußklonus,
Pupillen reagieren wieder auf Licht.
Cheyne-Stokesches Atmen.
Leukoz. 3 500.

26. III. Kind hat am 25. abends noch einmal tonisch-klonische Krämpfe mit besondere Bevorzugung der linken Seite gehabt, die 2 Stunden anhielten.

Déviation conjugée. Atmung wieder normal. Heute völlig desorientiert, ist ängstlich, erkennt niemanden. Reagiert aber auf Anruf. Spricht unzusammenhängend und sinnlos, meist ängstlichen Inhalts. Erhält Nährklysmen, da es sonst erbricht.

27. III. Ist trotz Morphiums sehr unruhig. Die ängstlichen Halluzinationen dauern an. Alle Reflexe stark gesteigert. Babinski beiderseits positiv, Fußklonus. Augenhintergrund o. B.

28. III. Nach Luminal und Pernocton einigermaßen ruhig. Psychischer Zustand etwas gebessert. Ist zeitweise einigermaßen klar, versteht die Fragen und antwortet manchmal richtig, um plötzlich mit ängstlich verzerrtem Gesicht irgendwohin zu starren und halluzinatrische Phantasien zu produzieren.

Fragt häufig, ob es denn gesund würde, glaubt aber, daß es sterben müsse, ist aber relativ leicht zu beeinflussen, zu beruhigen und abzulenken. Ist es allein, so spricht es oft leise vor sich hin oder versucht aufzustehen.

Die Nahrungsaufnahme macht keine erheblichen Schwierigkeiten mehr, verlangt spontan zu essen, bricht aber gelegentlich noch manchmal etwas aus. Erkennt die meisten bekannten Personen wieder.

Lumbalpunktion im Chloräthylrausch. (Braucht nur wenig Narkotikum.) Es fließen ca. 8 ccm klaren Liquors ab. Druck 220 mm.

Pandy schwach positiv.

Zucker positiv.

Zellen 11/3 nach Fuchs-Rosenthal.

Im Spinngewebsgerinnsel, hauptsächlich Lymphocyten.

29. III. Ist immer noch psychotisch. Aufregungszustände haben aber nachgelassen. Im Vordergrund steht immer noch die Angst, ob es gesund werden würde. „Jetzt werde ich gesund, ich habe ja neue Eltern bekommen". Auf die Frage, wer das sei: „Na, der (Arzt) und die Schwester".

30. III. Psyche unverändert.

Reflexe: Kein Babinski mehr, Fußklonus nur noch rechts.

Patellarreflexe noch lebhaft. Kein Nystagmus, auch nicht in Endstellung. Leichter Strabismus.

Keine Nachwirkungen der Lumbalpunktion.

Der Bauchtumor hat sich seit der 2. Friedmanninjektion sehr schnell verkleinert, scheint aber jetzt konstant zu bleiben. Ist noch 1½ Querfinger unter dem Rippenbogen zu fühlen, hart, aber besser nach hinten abzugrenzen.

Leber: noch eben palpabel.

Herz-Tätigkeit: meist ruhig und gleichmäßig, etwas langsam, manchmal arhythmisch.

Puls: 80—85.

Temperatur: zwischen 36 und 36,8.

Lungen: Status idem.

Die Ozaena ist wieder sehr stark. Appetit sehr gut.

Stuhl o. B. Ist unsauber.

Urin: Spuren von Albumen.

Urb.: negativ, Urbgen.: negativ.

31. III. Pat. wird am Nachmittags stark apathisch, reagiert nicht auf Anruf. Puls sehr langsam: 50 pro Min., hart und gespannt.

Nystagmus nach rechts. Gegen 7 Uhr wieder allgemein tonisch-klonische Krämpfe. Nach Chloral Beruhigung.

1. IV. Völlige Bewußtseinstrübung. Reagiert kaum. Phantasiert, aber nicht so viel wie früher.

Reflexe: Verspätetes Eintreten des Patellarsehnenreflexes, dann aber Patellarklonus. Fußklonus links angedeutet. Ebenso Babinski. Kein Klonus, kein Babinski rechts.

5. IV. Das Bewußtsein hat sich in ähnlicher Weise wie nach dem 1. Anfall allmählich aufgehellt, ist aber immer noch erheblich getrübt. Erkennt nur gelegentlich Schwestern und Aerzte. Liegt meist ruhig und schläft.

Der Appetit ist im Gegensatz zu früher äußerst rege. Stuhl und Urin werden nicht gehalten.

11. IV. Bis zum 8. IV. ist die Temperatur ohne Antipyrethica normal geblieben. Seitdem wieder intermettierendes Fieber zwischen 37,5 und 39°. Allgemeinbefinden unverändert. Ist ruhig, schläft meist. Bewußtsein noch leicht getrübt, erkennt die Umgebung besser, phantasiert nicht mehr, ist auch meist sauber.

Der Bauchtumor hat sich nicht wesentlich weiter verkleinert.

Reflexe: Bauchdeckenreflexe sehr lebhaft. Angedeuteter Patellar- und Fußklonus links. Babinski links negativ.

Starker Patellar- und Fußklonus rechts. Ausgesprochener Babinski links.

12. IV. Blutstatus: Hb. 46%
Erythr. 2,2 Mill.
Leukoz. 22 800

Basoph.	Eos.	Stabk.	Segm.	Lymph.	Mono.
1	1	43	45	8	2

13. IV. Am Rücken unterhalb des Rippenbogens hat sich links paravertebral eine etwa faustgroße, derbe vielleicht etwas fluktuierende Vorwölbung gebildet, die als erweichter metastatischer Aktinomycesherd angesprochen wird. Punktion des Tumors.

Es werden einige bröcklige Massen angesogen. Ungefärbt werden keine Aktinomycesdrusen gefunden. Es fallen nur große, blasige, einkernige Zellen auf. Auch im gefärbten Präparat keine Aktinomycesdrusen. Die großen Zellen erweisen sich als stark lipoidhaltige Pseudoxanthomzellen, ähnlich, wie sie bei Morbus Gaucher gefunden werden. Temperatur bleibt hoch trotz Pyramidon.

16. IV. Erbricht oft. Gewichtszunahme wieder völlig verlorengegangen.

18. IV. Die Eltern nehmen das Kind gegen ärztlichen Rat aus der Klinik.

Entlassungsbefund: Allgemeine Hyperästhesie, bes. in den Extremitäten.

Großes Schlafbedürfnis.

Psychisch noch völlig unklar.

Die Lungendämpfung ist unverändert.

Der Bauchtumor ist wieder größer geworden.

Der Tumor im Rücken ist unverändert.

Reflexe: Patellarklonus rechts und links. Fußklonus rechts angedeutet. Babinski rechts deutlich, links schwach. Kein Fußklonus links. Bauchdeckenreflexe sehr lebhaft.

Exitus letalis zu Haus am 17. V. 1928.

Epikritisch ist über den Fall folgendes zu sagen:

Das Kind erkrankte im März 1927 an Erscheinungen, die klinisch das Bild einer akuten Rippenfellentzündung machten. Auf entsprechende Behandlung änderte sich nichts im klinischen Bilde, so daß an einen chronisch-entzündlichen Prozeß gedacht werden mußte. Differentialdiagnostisch glaubte man zwischen tuberkulöser Rippenfellentzündung und chronichem Empyem entscheiden zu müssen.

Der Status bei Aufnahme in der Klinik zeigte neben den Symptomen einer chronisch progredienten Entzündung lokal einen infiltrierenden Prozeß im Unterlappen der linken Lunge. Der durch Punktion erhaltene Eiter war steril. Da weiterhin Fieber bestand, sollten chirurgische Maßnahmen Aufklärung bringen. Noch bei der Operation dachte man an Hypernephrom, auch noch bei den ersten mikroskopischen Untersuchungen, bis weitere mikroskopische Untersuchungen die spezielle Natur der Erkrankung durch den Nachweis von Aktinomycesdrusen sicherstellten.

Da Mundhöhle und Halsorgane wie auch die Thoraxwand keinerlei krankhafte Veränderungen zeigten, es sich lediglich um isolierte Infiltrierung in der Pleura und Lunge handelte, mußte angenommen werden, daß es sich um die Form der Aktinomykose handelt, bei der durch direkte Aspiration von pilzhaltigem Material sich der Lungenprozeß ausgebildet hat.

Auch die Vorgeschichte gibt keinerlei Anhalt dafür, daß es sich um einen irgendwie fortgeleiteten Prozeß handeln könnte.

Im weiteren Verlauf der Erkrankung bildet sich ein Tumor unterhalb der rechten Zwerchfellkuppel heraus, der sich per continuitatem an die Lungeninfiltration fortzusetzen scheint.

Ein Jahr nach Beginn der Erkrankung treten in mehrfachen Attacken Zustände auf, die für einen beginnenden Gehirnprozeß — Metastasierung auf dem Blutwege — sprechen. Tonisch-klonische Krämpfe, pathologische Reflexe, Trübung des Sensoriums, Sensibilitätsstörungen, Incontinentia alvi et urinae sind die klinischen Beweise.

Es ist möglich, daß schon ein Vierteljahr vorher bei dem nicht in der Klinik beobachteten Anfall im Hause der Eltern sich erstmalig Anzeichen dafür zeigten.

Eine Metastasierung in der Gegend der linken Niere (paravertebraler Rückentumor) ist möglicherweise die Ursache für die in den letzten Monaten der Erkrankung beobachtete Albuminurie.

In therapeutischer Beziehung haben weder die als unspezifische Reizkörper verabfolgten Leerserum-Injektionen noch die dauernd hohen Jod-Natriumdosen noch die Röntgenbestrahlungen anderen, als nur vorübergehenden Erfolg gezeitigt.

Eine vorübergehende Besserung trat nach dem operativen Eingriff, der in Eröffnung des obliterierten Pleurasackes und Entfernung des kranken Granulationsgewebes mit nachfolgender Drainage bestand, ein. Eine zweite, transitorische, objektiv feststellbare Besserung zeigte sich nach Injektion des Friedmannschen Tuberkulose-Impfstoffes, wonach der schmerzhafte und im Wachsen begriffene Bauchtumor erheblich kleiner wurde und auch bei Betastung kaum noch Beschwerden machte.

Da die krankhaften Herde durch keine der angewandten Behandlungsmethoden in ihrer ganzen Ausdehnung erfaßt werden konnten, mußte man von vornherein mit der Möglichkeit einer Metastasierung rechnen, die die Prognose für unseren Fall, wie bei all den anderen bekannten gleichliegenden Fällen von Aktinomykose infaust gestaltete.

So ging denn auch in unserem Fall das Kind nach Etablierung der Metastasen unter den Erscheinungen einer nicht aufzuhaltenden Kachexie etwas über ein Jahr nach Beginn der ersten manifesten Erscheinungen zugrunde. —

Was unseren Fall bedeutsam macht, ist, daß es sich um Erkrankung eines 9jährigen Kindes handelt. Kinder unter 14 Jahren erkranken äußerst selten an A., was auch aus einer Statistik von S a n d f o r d hervorgeht, der unter 680 Fällen von A. nur 0,6% bei Kindern unter 14 Jahren fand.

Mitteilungen über alle Formen von Lungen-A. findet man bei der absolut geringen Zahl der vorkommenden Erkrankungsfälle in der Literatur relativ häufig, weil diagnostische Schwierigkeiten und Verschiedenartigkeit im Verlauf, das Interesse weiter Kreise in Anspruch nehmen. Ganz allgemein kann man über

Entstehung und Entwicklung

der Lungen-Aktinomykose folgendes sagen:

Im Symptomenbilde der Lungen- und Brustfellaktinomykose kann man drei verschiedene Verlaufsformen unterscheiden, die davon abhängen, wie die Strahlenpilz-Infektion die Lungen erreicht. Es sind dies die primäre und die sekundäre Lungenaktinomykose oder die Infektion durch Aspiration von den Luftwegen aus und die Erkrankung der Lunge durch Uebergreifen des Krankheitsprozesses von den der Lunge benachbarten aktinomykosekranken Organen und endlich die metastatische Form.

So unterscheidet N a u s s a c in seiner zusammenfassenden klinischen Darstellung der Lungen-A. eine von den Bronchien ausgehende A., eine pneumonische Form und eine pleuropneumonische A.

Die primäre Lungen-A. entsteht — wie schon oben erwähnt wurde — durch Aspiration von pilzhaltigem Staub oder durch Eindringen von Fremdkörpern in die Luftwege, wie Holzteilchen, Getreide- oder Grasgrannen, die von den Aktinomycespilzen bewachsen sind. Daß zur Infektion der Lunge nicht immer eine vorhergehende Infektion cariöser Zähne mit Aktinomyces erforderlich ist, wie dies I. I s r a e l ursprünglich gemeint hatte, darf wohl angenommen werden; andererseits versuchen aber die neueren Beobachtungen L o h m a n n s doch einen häufigen Zusammenhang zwischen Zahncaries und Aktinomykose zu beweisen, wohl in dem Sinne, daß die cariösen Zähne eine gute Niststätte für die Pilze bieten und bei Infektion der Mundhöhle eine Aspiration der Pilze in die Lunge leicht möglich ist. In den Bronchien oder Bronchiolen erzeugen die eingeatmeten A.-Keime eine knötchenförmige- oder mehr flächenhafte Erkrankung der Schleimhaut, von der aus die Pilzfäden dann die Wand des Bronchus durchsetzen und sich in der Umgebung weiter ausdehnen. Vom Ort der ersten Entzündung können, wie bei der Tuberkulose, die Pilze auf dem Luftwege oder durch die Lymph- und Blutbahnen auch in andere Teile der Lunge übertragen werden, und mitunter findet sich sogar in der ganzen Lunge eine miliare Aussaat von Knötchen vor. Bei der sekundären Lungen-A. geht der Krankheitsprozeß von benachbarten Erkrankungsherden auf das Brustfell und die Lunge über. Aktinomykotische Lungenabscesse, ausgehend von den Organen des Mundes,

Rachens und Halses, können in dieser Weise die Erkrankung auf Pleura und Lunge übertragen, ebenso oesophageale Infektion, wobei dann im Oesophagus nur ein kleiner Entzündungsherd oder nur eine Narbe sich vorfinden kann, während im Brustfell und Lunge ausgedehnte Erkrankungsbezirke entstehen. Andererseits führt auch die Erkrankung des Oesophagus mitunter zur Ausbreitung im perioesophagealen Gewebe und zur Abszeßbildung daselbst mit Uebergreifen der mikotischen Entzündung auf Wirbel und Lungen. Auch von der Leber aus ist in einigen Fällen durch das Zwerchfell hindurch die Lunge ergriffen worden, und so kann auch von anderen Bauchorganen die Erkrankung auf den Thoraxraum übergehen. Schließlich ist die Möglichkeit ins Auge zu fassen, daß auch von einer Hautinfektion am Thorax der aktinomykotische Prozeß die Brustwand durchsetzen und die Lungen erreichen kann, wenngleich meist hierbei der umgekehrte Weg der Erkrankung stattfindet. Die metastatische Verschleppung von A.-Keimen auf dem Blut- oder Lymphwege kann schließlich in seltenen Fällen von jedem im Körper vorhandenen Krankheitsherd eintreten, und, wie in anderen Organen, so auch in der Lunge metastatische Herde hervorrufen.

Erwähnung finden muß auch eine von Skworzoff beschriebene, oberflächliche Form der Lungen-A. Diese entsteht offenbar nur bei geschwächtem Organismus auf vorher erkranktem Boden. Hier wird die Lungenstruktur nicht, wie bei der infiltrierenden Form, zerstört; der Prozeß beginnt auch klinisch mit den Erscheinungen einer rein katarrhalischen Bronchitis. Der Oberflächenerkrankung schließen sich dann lokale Nekrosen an der Bronchialwand an, die schließlich nach Einschmelzung zur Bildung bronchiektatischer Kavernen führen. Bemerkenswert ist, daß bei dieser Erkrankung die A.-Drusen nie im Granulationsgewebe der Tiefe, sondern nur im Eiter der Bronchien oder der Bronchiektasen gefunden werden. Die Erkrankung kann durchaus chronisch verlaufen, sich jahrelang hinziehen und klinisch, worauf später noch zurückzukommen sein wird, das Bild einer chronischen Bronchitis aufweisen.

Der Zeitpunkt zwischen Infektion und offensichtlichen Ausbruch der Krankheit ist schwer zu beurteilen, insbesondere bei der primären Lungen-A., da die Infektion meist unbewußt und unbemerkt verläuft. Nach Holland ist die Inkubationszeit meist sehr

kurz; sie beträgt höchstens 4 bis 6 Wochen. Kosark hat schon 4 Tage nach experimenteller Einführung von infizierten Grannen in das Unterhautgewebe die Entwicklung von A.-Drusen beobachtet. Andererseits sind vereinzelte Fälle beschrieben worden, in denen zwischen Infektion und Ausbruch der Krankheit lange Zeit, bis zu zwei Jahren, verstrichen ist. Nach H o l l a n d hat es den Anschein, als ob der Pilz am Orte der Infektion bis zur vollen Wirksamkeit noch eine gewisse Entwicklung durchmachen muß. Gerade bei der Lunge wird sich allerdings der Beginn des Leidens in den meisten Fällen nicht mit Genauigkeit angeben lassen.

Pathologisch-anatomische Veränderungen.

Die primäre Lungen-A. tritt in der Lunge im allgemeinen als graurötliche bis graugelbe Hepatisation auf. Nach Ansiedelung der Pilzkeime auf der Bronchialschleimhaut oder in den Alveolen kommt es zu einem Granulationsknötchen, um das herum sich chronisch-pneumonische Prozesse bilden. Durch Ausdehnung dieser Herde bezw. durch Konfluieren derselben, entstehen bronchopneumonische Infiltrate von mehr oder weniger großer Ausdehnung, in denen chronische Bindegewebsproduktion mit Einschmelzungsvorgängen und Höhlenbildung kombiniert ist. So kann die ganze Lunge zu einer ziemlich derben luftleeren Beschaffenheit umgewandelt sein, andererseits findet man aber auch mitunter auf der Schnittfläche der Lunge nur eine mehr oder weniger dichte Aussaat von miliaren oder größeren Knötchen. Jüngere Herde haben im allgemeinen eine mehr gallertige, weiche Beschaffenheit; ältere zeigen in der Umgebung reichliche Bindegewebsbildung von stellenweise narbigen und schwieligen Charakter.

Auf Durchschnitten durch die Herde sieht man die kleinen gelblichen sandkorn- bis hirsekorngroßen A.-drusen, die man herausheben und mittels der Lupe identifizieren kann. Bei Kommunikationen von Erweichungsherden mit den Bronchien bezw. bei bronchialen Herden finden sich die A.-Körnchen auch im Sputum.

Bei der sekundären Lungen-A. sind dieselben Veränderungen an Brustfell und Lungen zu konstatieren, nur geht die Infektion in umgekehrter Weise von den benachbarten kranken Organen zuerst auf die Pleura und dann auf die Lunge über. Mitunter ist nur eine Lunge ergriffen, meist aber siedelt sich die A. in beiden an. Man

Leitz Obj. 6. Okul. 1.

Lungenaktinomykose: Schnitt aus dem Thoraxkoocutase.

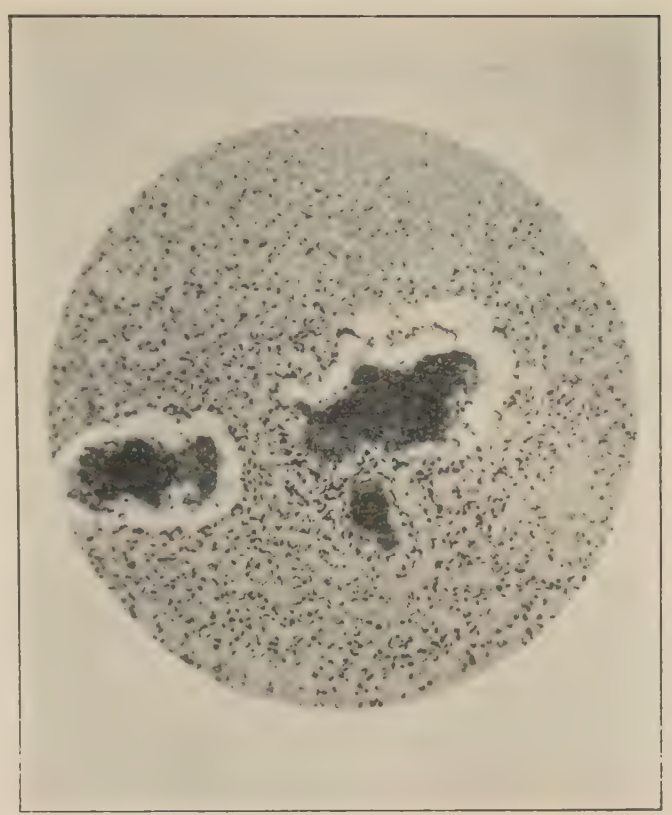

Leitz. Obj. 4. Okul. 2.



Leitz. Obj. 7. Okul. 2.

findet die aktinomykotischen Herde meist in den Unterlappen, nur ausnahmsweise scheint es zu einer isolierten primären Lokalisation in den Lungenspitzen zu kommen.

Klinisches Krankheitsbild.

Die primäre Lungen-A. zeigt in den allermeisten Fällen einen schleichenden Beginn und einen exquisit chronischen Verlauf, wie etwa bei einer chronischen Lungentuberkulose. Nur sehr selten ist der Beginn ein akuter und der Verlauf ein schneller. Husten und die anderen Erscheinungen einer Bronchitis sind wohl meist in den Anfangsstadien die einzigen Symptome. Hierzu gesellen sich allmählich Brustschmerzen und Rückenschmerzen, Fieber und Kurzatmigkeit, bei weiterem Fortschreiten des Krankheitsprozesses auch Schweiße und blutiger Auswurf, Erscheinungen, wie sie im Verlauf tuberkulöser Lungenerkrankungen beobachtet werden. Die physikalischen Zeichen der Lungenerkrankung richten sich nach dem Stadium, in dem sich die Krankheit befindet, bei der schon I s r a e l ein bronchopulmonäres, pleuralthorokales und fistulöses Stadium unterschieden hat. Es können sich also die Zeichen einer lokalisierten oder diffusen Bronchitis oder Infiltration der Lnuge, der Höhlenbildung und des Pleuraergusses finden. Der Auswurf ist von mehr oder weniger schleimig-eitriger Beschaffenheit und enthält meist die kleinen gelblichen Aktinomykosedrusen und auch gelegentlich Blutbeimengungen. Mitunter ist er aber auch stinkend und jauchig wie bei fötider Bronchitis und Lungengangrän und enthält die bei diesen vorherrschenden Bestandteile, allerdings wohl fast nie elastische Fasern. Mit dem Fortschreiten des Krankheitsprozesses leidet auch der Allgemeinzustand der Kranken; Abmagerung und Blutarmut treten ein, körperliche Schwäche und Krankheitsgefühl. Beim Uebergehen des Krankheitsprozesses auf die Brustwand zeigen sich unter und in der Haut brettharte Anschwellungen, die mit erheblichen Schmerzen einhergehen können und den Gedanken an kalten Abszeß durch Rippen- oder Wirbelcaries nahelegen. Meist recht langsam stellen sich Erweichungen in den Infiltraten ein, die sich dann nach außen durch Fistelöffnungen entleeren. Aber zwischen dem Auftreten der Infiltrate und der Ausbildung der Erweichungen und Fisteln können Monate vergehen. Die Dauer einer Lungen-A. erstreckt sich meist über Jahre hinaus. In den vorgeschrittenen

Stadien stellt sich hochgradige Kachexie ein, auch gesellt sich mitunter amyloide Entartung der Organe hinzu. In jedem Stadium der Krankheit kann der Einbruch von Herden in die Blutbahn mit metastatischer Verschleppung in alle möglichen Organe (z. B. Gehirn, Pankreas, Hoden usw.) erfolgen und das Krankheitsbild einer Pyämie erzeugen. Die Prognose der Lungen-A. ist im allgemeinen eine recht ungünstige zu nennen. Langsam, aber unaufhaltsam fortschreitend, entwickelt sich der Krankheitsprozeß bis zum letalen Ende. Die Prognose bei der Lungen-A. ist besonders deshalb schwer, weil einerseits die Diagnose entweder gar nicht oder erst spät bei schon ausgedehnter Erkrankung gestellt wird, so daß die Aussichten für eine erfolgreiche Therapie schon deshalb nicht groß sind, andererseits aber auch bei der Lungen-A. die Neigung zu den sonst nicht so häufigen hämatogenen Metastasen besteht. Andererseits sind aber auch Heilungen von Lungenaktinomykose und sogar Spontanheilungen beschrieben worden, so daß sich gelegentlich Autoren wie Adler auf Grund solcher beobachteten Spontanheilungen dazu verleiten ließen, die Lungen-A. doch nicht prognostisch so ungünstig zu beurteilen, wie es allgemein der Fall ist. Man muß jedoch immerhin Heilungen mit einer gewissen Skepsis verfolgen, da die Aktinomykose lange Zeit latent bleiben und noch nach Jahren Rezidive hervorbringen kann.

Diagnose.

Die Diagnose von Lungen-A. ist eine leichte, wenn im Sputum, in der Punktionsflüssigkeit der pleuralen Ergüsse oder im Fisteleiter Aktinomykosedrusen vorhanden sind und gefunden werden. Sie sind zwar in der Mehrzahl der Fälle im Sputum, und in den Pleurapunktaten vorhanden, werden aber meist, da außer im Fisteleiter nicht nach ihnen gesucht wird, übersehen. In den ersten bronchialen und bronchpulmonalen Stadien käme nur der Auswurf in Betracht. Leider ist aber das Krankheitsbild in seinem Verlaufe ein so unspezifisches, andererseits anderen Bronchien- bezw. Lungenerkrankungen so ähnliches, daß bei der relativen Seltenheit der Aktinomykose nicht an diese gedacht wird. Erst wenn der Prozeß in der Thoraxwand erscheint und Fisteln hervorruft, wird meist die Diagnose gestellt.

Auch röntgenologisch zeichnet sich die Lungen-A. nicht vor

anderen Erkrankungen der Lunge durch besondere Erscheinungen aus. Oft genug wird die Diagnose intra vitam überhaupt nicht gestellt, und erst die Sektion bringt den Nachweis der Aktinomykose. Es bleibt eben nur übrig, die ärztliche Aufmerksamkeit trotz der Seltenheit der Lungen-A. immer wieder auf die Möglichkeit des Vorliegens dieser Krankheit bei den Erkrankungen der Bronchien, Lungen und Pleura hinzuweisen und der Untersuchung des Sputums auf Aktinomykosekörnchen mehr Wert beizulegen.

Wenn auch in der Mehrzahl der Fälle der Verlauf der Lungen-A. klinisch dem einer chronischen Lungentuberkulose, einhergehend mit subfebrilen Temperaturen, schleimig-eitrigem oder eitrig-blutigem Auswurf, gelegentlichen Haemoptoen, starken Schweißen und allmählich zunehmender Kachexie gleichkommt, muß differentialdiagnostisch auch daran gedacht werden, daß die Lungen-A. unter dem Bilde einer chronischen Pleuritis, Bronchitis, unter dem einer Lungen-Syphilis, Lungenagngrän, unter dem von Bronchiektasen und Lungentumoren verlaufen kann.

Therapie.

Die Versuche, die Lungen-A. mit intern verabfolgten Mitteln zu bekämpfen, sind in vielfältiger Weise unternommen worden. Die Ergebnisse waren wenig zufriedenstellende. Am meisten Erfolg schien das Jod zu versprechen. Die Jodtherapie erschien besonders verheißungsvoll, nachdem an Rindern durch äußerliche und innerliche Jodbehandlung zahlreiche Heilungen beschrieben waren; aber leider sind die mitgeteilten Erfolge der Jodtherapie bei der menschlichen Aktinomykose, und besonders bei der Lungen-A., durchaus nicht einheitliche und nicht sichere. Wenn die Jodtherapie angewendet wird — und ein Versuch sollte wenigstens gemacht werden — so empfiehlt es sich, große Dosen (3—7 g Kal. jodat pro die) mehrere Wochen lang nehmen zu lassen. Allerdings darf man bei den Versuchen mit dem Jod nicht den günstigen Zeitpunkt eines möglichen chirurgischen Eingriffs verstreichen lassen, der immerhin noch die besten Aussichten auf erfolgreiche Behandlung bieten würde, wofern Aussicht besteht, alle erkrankten Gewebsteile zu entfernen, wie dies bei den zugänglichen A.-Erkrankungen an Kopf, Halz und Extremitäten der Fall ist. Es eignen sich für den chirurgischen Eingriff daher insbesondere die Fälle, in denen zugängliche,

umschriebene und nicht zu ausgedehnte Lungenherde, besonders subpleurale, bestehen, bei denen dann mit Messer, scharfen Löffel und Glühstift die pilzkranken Gewebeteile bis ins Gesunde entfernt werden können. Leider trifft es nur in den seltensten Fällen zu, daß der Lungenprozeß noch einigermaßen umschrieben ist. In den allermeisten Fällen ist infolge der späten Diagnosestellung, wenn der Gedanke an einen chirurgischen Eingriff auftaucht, die Ausbreitung über die Lunge in so weitem Umfange erfolgt, daß auch von dieser Methode kaum noch Heilung erwartet werden kann, zumal die Erkrankungsherde meist so lokalisiert sind, daß sie dem Eingriff nur schwer oder gar nicht zugänglich sind. Immerhin sollte ein Versuch gemacht werden.

Nach L e x e r kommt es darauf an, die Fistelgänge zu verfolgen, Granulations- und Eiterhede freizulegen und diese eventuell wiederholt zu spalten, wenn auch eine radikale Entfernung alles kranken Gewebes nur in den wenigsten Fällen möglich ist. (Vergl. W. B a u e r unter Literatur-Angabe.)

Vaccine und Salvarsan haben keinen Erfolg gebracht. Auch Versuche mit den neueren, hochwirksamen Mitteln, wie dem von M o r g e n r o t h angegebenen Eucupin, Vuzin, Rivanol oder mit Argochrom, Trypalflavin oder Argolaflavin, haben keinen wesentlichen Einfluß auf den Krankheitsverlauf gezeigt.

Eine Röntgentiefenbestrahlung sollte in jedem Falle versucht werden, wenn auch nach K l e e s a t t e l eine Bestrahlung von Pilzkulturen auf deren Wachstum keinerlei Einfluß hat. Bei der günstigen Wirkung der Röntgenstrahlen, vornehmlich auf die Aktinomykose des Halses und des Gesichts, muß man an den Einfluß der durch sie hervorgerufenen stärkeren Reaktionstätigkeit des Gewebes denken.

Ebenso sollte man in jedem Fall einen Versuch mit dem F r i e d m a n n 'schen Tuberkuloseimpfstoff machen. Abgesehen davon, daß auch wir bei dem in unserer Klinik beobachteten Fall eine deutliche Verkleinerung des aktinomykotischen Bauchtumors beobachten konnten, hat F r i e d m a n n bei aktinomykosekranken Tieren in einer großen Anzahl von Fällen erfolgreich das zur Tuberkulose-Heilimpfung aus Schildkrötentuberkulose hergestellte Serum angewendet. F r i e d m a n n selbst weist auf die Verwendbarkeit dieses Serums auch beim Menschen in seiner Publikation aus dem

Jahre 1923 hin, wenn auch erst spätere Arbeiten über den Heileffekt bei menschlicher Aktinomykose berichten sollten.

In der amerikanischen Literatur finden sich noch Angaben über die Anwendung von unter Leitung des Bronchskops injiziertem 40% Jodöl (Johnson and Kernan) und bei Gittings and Thorpe die intravenöse Injektion von Gentianaviolett. Im übrigen wird auch in Amerika nach den vorerst beschriebenen Methoden behandelt und besonders das Jodkali und die Tiefenbestrahlung in Anwendung gebracht. Ueber das intravenös gegebene Gentianaviolett liegt eine abschließendes Urteil nicht vor, wogegen nach den Jodölinjektionen deutliche transitorische Besserungen beobachtet wurden.

Herrn Prof. Dr. O p i t z bin ich für seine guten Ratschläge bei dieser Arbeit zu großem Dank verpflichtet.

Literatur.

Israel, I.: Neue Beobachtungen auf dem Gebiete der Mykosen des Menschen.
Virchow: Bd. 74, 1878, S. 15 und Bd. 78, 1879, S. 421.
Mohr-Staehelin: Handbuch der inneren Medizin, 1914, Bd. II, S. 786.
Hansemann, von: Aktinomykose in Eulenburgs Real-Encycl. 4. Aufl., Bd. 1, S. 151.
Schlagenhaufer: Pathologische Anatomie der Aktinomykose des Menschen.
Virchow, A.: Bd. 184, Heft 3.
Kraus-Brugsch: Bd. II, Tl. 2, S. 627.
— Bd. III, S. 426.
Kunnicot, Roger u. Mixter: Actinomycosis treated with vaccines. Boston med. a. surg. journ. 1912, Bd. 167, S. 90/91.
Klinger, R.: Untersuchungen über menschliche Aktinomykose. Zbl. f. Bakteriol.
Klinger, R.: Zur Aetiologie der Aktinomykose, Zbl. f. Bakteriol., Paras. u. Inf. Krankh. 1921, Bd. 85, Heft 5, S. 357—359.
Galli-Valerio: Etudes sur les actinom cètes, Zbl. f. Bakteriol. 1912, Bd. 63, S. 555—564.
Galli-Valerio, B.: Etudes sur les actinomycètes. Notes et observations sur l'actinom. bovis., Schweiz. med. Wschr. 1922, Jg. 52, Nr. 24, S. 607—610.
Bachmann, W.: Einfall von Aktinomykose-Varietät. Zbl. f. Bakteriol., Paras.K. Inf.-Krkh., Abt. 1, 1922, Bd. 88, Heft 1, S. 6—9.
Bauer, W.: Chirurgische Behandlung der Lungen-Aktinomykose. Mitteilg. a. d. Grenzgeb. d. Med. u. Chir. 1912, Bd. 25, S. 135—144.
Adler, E.: Ein Fall von primärer Aktinomykose der Lunge. Prager med. Wschr. 1912, Nr. 37, S. 386; nach **W. Stockert,** Zbl. f. d. ges. inn. Med. 1912, S. 43.
Kleesattel, H.: Zur Frage der Röntgenempfindlichkeit des Strahlenpilzes. Strahl.-Therapie 1924, Bd. 17, Heft 2, S. 390—394.
Skworzoff, M. A.: Ueber die sogenannte „oberflächliche Form" der Lungenaktinomykose, Virch. Arch. f. pathol. Anat. u. Physiol. 1926, Bd. 261, Heft 2, S. 503—515.
Kolaczek, H.: Ueber aktinomykotische metastasierende Allgemein-Infektion, Beitr. z. klin. Chir. 1914, Bd. 93, Heft 1, S. 136—145.
Lenhartz, H.: Ueber Lungen-Streptotrichose. Dtsch. Arch. f. klin. Med. 1921, Bd. 136, Heft 3/4, S. 129—142.
Christison, Trent, James and Warwick, Margaret: Actinomycosis of lungs and suprarenals. Journ. of the Americ. med. Assoc. 1927, Bd. 89, Nr. 13, S. 1043—1047.
Kolle u. v. Wassermann: Handbuch der pathogenen Mikroorganismen:
Lieske, R.: Allgemeines über Aktinomyceten.
Schlegel, M.: Strahlenpilz, Aktinomykose.

Dresel, E. G.: Beitrag zur Aktinomycesfrage. Zbl. f. Bakteriol., Paras.K. u. Inf.-Krankh. Abt. 1, 1925, Bd. 95, Heft 7/8, S. 412—417.

Grubauer, Fred: Zur Diagnose der Strahlenpilze und der Strahlenpilzkrankheit. Virch. Arch. f. pathol. Anat. u. Pathol. 1925, Bd. 256, Heft 2, S. 434—445.

Naussac, J.: The pathology, symptomatology and differential diagnosis of pulmonary actinomycosis.

Friedmann, Fr. F.: Heilimpfung der Aktinomykose. Münch. med. Wschr. 1923, Jg. 70, Nr. 6, S. 176.

Walker, J.: Versuche über Kutanreaktion und Komplementbildung bei Aktinomykose. Mittlg. a. d. Grenzgeb. d. Med. u. Chir. Bd. 36, Heft 1, S. 55—95, nach Zbl. f. inn. Med. 1924, S. 443.

Jakoby, Fritz: Ueber Gehirnaktinomykose mit besonderer Berücksichtigung der sekundären hämatogen-metastatischen Form. Arch. f. klin. Chir. 1928, Bd. 149, Heft 4, S. 621—411.

Sandford, A. H. and Voelker, M.: Actinomycosis in U.S.A. Arch. f. Surg. 1925, Dez. Bd. 11, S. 819—841.

Johnson and Kernan: Report of a case of Act., in which Bronchoscopy and Injections of jodized oil 40% were used. Americ. Journ. of Diseases of Children 1928, Bd. 36, S. 508.

Actinomycosis, pulmonary, in boy aged 5 years, ebenda, Bd. 34, by **Gittings and Thorpe.**

Lebenslauf.

Ich, Ahmed W a l y, wurde geboren am 13. XII. 1885 in Cairo (Aegypten) als Sohn des Scheichs Hussein Waly, Professors an der Azhar-Moschee und der Chedimialschule. Ich bin mohamedanischer Religion und besuchte die dortige Elementarschule, wo ich nach der Landessitte den Koran auswendig lernte. Im Oktober 1897 trat ich als Schüler in die Azhar-Moschee (Universität) ein, um die arabischen Wissenschaften zu studieren. 1900 wurde ich in die Hochschule Dar al'ulum (Haus der Wissenschaft) aufgenommen. 1907 bestand ich daselbst das Diplomexamen. In demselben Jahre erhielt ich die Anstellung an einer staatlichen Schule. Am 15. Oktober 1910 wurde ich vom ägyptischen Unterrichtsministerium ausgewählt, um als Lektor für die arabische Sprache an das Seminar für Orientalische Sprachen an der Friedrich-Wilhelms-Universität gesandt zu werden, ohne meinen Charakter als ägyptischer Staatsbeamter einzubüßen.

Im Februar 1911 wurde ich an der Universität Berlin in der medizinischen Fakultät rite immatrikuliert. Hier hörte ich bei den Professoren: Waldeyer, H. Virchow, Hertwig, Gabriel, Rubens, Rubner, Haberland, Orth, Schulz, Flügge, Heimann, Heffter, Kraus, Czerny, His, v. Bergmann, Bier, Bumm, Franz, Greeff, Hildebrand, Lesser, Passow, Beyer, Lubarsch, Stoeckel, Krückmann, Bonhoeffer, Axhausen, Straßmann, Kopsch, Brugsch, Köhler, Killian, Haike, Silex, Klapp. Diesen allen bin ich zu großem Dank verpflichtet. 1917 bestand ich die Staatsprüfung, dann wurde ich als Arzt ins Feld freiwillig eingezogen. Im Jahre 1928 erwarb ich die deutsche Approbation. Seit dieser Zeit habe ich mich an verschiedenen Kliniken und Polikliniken beschäftigt.